

Nódulos en los párpados de una niña

Nodules on a girl's eyelids

Caso clínico

Se presenta el caso de una niña de 10 años, color de piel mestiza, que debuta con lesiones nodulares, móviles, rodeadas de ligero edema perilesional, localizadas en ambos párpados, de dos meses de evolución, que no se acompaña de sintomatología. Inicialmente fue diagnosticada de chalazión.

Al examen dermatológico se observan múltiples nódulos, no pruriginosos, de 2 - 4 mm de tamaño, que se localizan en ambos párpados superiores. Las lesiones formaban a manera de cordones móviles, indoloros, que no interferían con el cierre del párpado (Fig. 1).

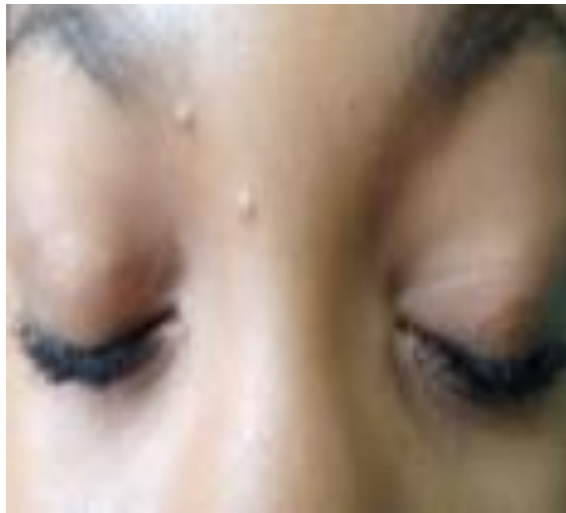

Fig. 1 - Imagen que muestra nódulos en ambos párpados superiores.

Resto del examen físico negativo.

Es valorada por el servicio de Dermatología del Hospital Pediátrico Borrás–Marfán. Se indican estudios complementarios y biopsia de una lesión del párpado para realizar correlación clínico – histopatológica (Fig. 2).

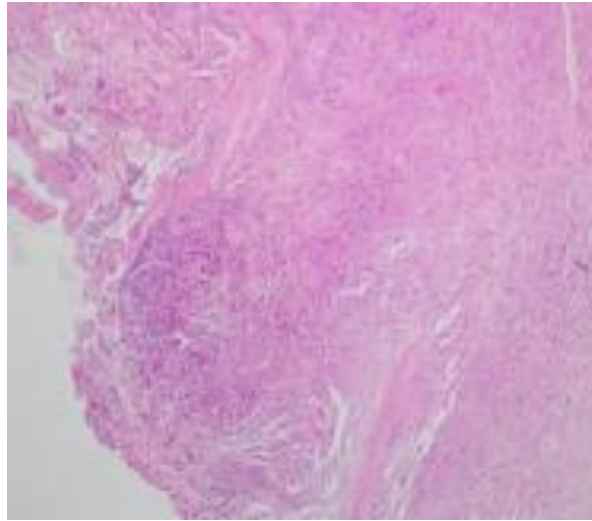


Fig. 2 - Imagen histológica de la lesión.

Fue valorada también por el servicio de Oftalmología del hospital. La agudeza visual no estaba afectada. El resto de la exploración ocular fue normal.

La analítica realizada que incluyó colesterol y glucemia, no mostró ninguna alteración.