

## Granuloma anular en los párpados, una localización inusual

### Granuloma annulare on the eyelids: an unusual location

María del Carmen Seijas Sende<sup>1\*</sup>

Daisy Flores Pérez<sup>1</sup>

Geleny Alonso Sánchez<sup>1</sup>

Laura Matilde Pulido Bulla<sup>2</sup>

Ernesto Arteaga Hernández<sup>2</sup>

Miguel Marín Díaz<sup>3</sup>

<sup>1</sup>Hospital Pediátrico Borrás – Marfán. La Habana, Cuba.

<sup>2</sup>Hospital Clínico Quirúrgico Hermanos Ameijeiras. La Habana, Cuba.

<sup>3</sup>Policlínico Rampa. La Habana, Cuba.

\*Autor para la correspondencia: [mcseijas@infomed.sld.cu](mailto:mcseijas@infomed.sld.cu)

#### RESUMEN

El granuloma anular es una dermatosis benigna, de etiología desconocida, asintomática, autolimitada y relativamente frecuente en la infancia. Aparece frecuentemente en las extremidades, en la región pretibial y en las manos. La afectación periocular es inusual. Se presenta un caso de granuloma anular que aparece en los párpados superiores de una niña de 10 años de edad. Se realiza biopsia de una de las lesiones que confirmó el diagnóstico. Fue indicado tratamiento con corticoesteroides tópicos. Se debe sospechar este diagnóstico ante toda pápula adquirida en la región periocular, ya que el diagnóstico correcto puede evitar la escisión quirúrgica. Es aquí donde radica la importancia de esta presentación.

**Palabras clave:** granuloma anular; granuloma en los párpados.

#### ABSTRACT

Granuloma annulare is a benign, asymptomatic, self-limited dermatosis of unknown etiology which is relatively frequent in childhood. It generally presents on the limbs, the pretibial region and the hands. Periocular location is unusual. A case is presented of granuloma

annulare occurring on the upper eyelids of a 10-year-old girl. Biopsy examination of one of the lesions confirmed the diagnosis. Treatment with topical corticosteroids was indicated. This condition should be suspected when dealing with any sort of acquired papule in the periocular region, since appropriate diagnosis may prevent surgical excision. Hence the importance of this presentation.

**Keywords:** granuloma annulare; granuloma on the eyelids.

Recibido: 12/02/2018

Aceptado: 18/03/2018

## Introducción

El granuloma anular es una dermatosis granulomatosa benigna, asintomática, de causa desconocida, caracterizada por pápulas y placas del color de la piel normal y superficie lisa, que se disponen en formaciones anulares. Aparece frecuentemente en las extremidades, en la región pretibial y en las manos, aunque puede localizarse en cualquier parte del tegumento, y existen formas generalizadas. En un principio las lesiones tienden a aumentar en tamaño. También es frecuente la aparición de nuevas lesiones. En ambos casos la evolución más frecuente es su regresión paulatina. Desde el punto de vista histológico, el proceso se caracteriza por la formación de una reacción granulomatosa alrededor de haces de colágeno degenerados en la dermis.

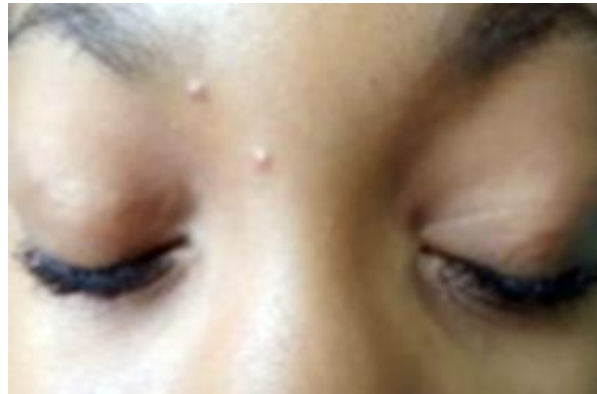No existe un tratamiento específico, sin embargo, las lesiones tienden hacia la involución espontánea en unos meses.<sup>(1,2)</sup>

## Caso clínico

Se presenta el caso de una niña de 10 años, color de piel mestiza, que debuta con lesiones nodulares, móviles, rodeadas de ligero edema perilesional, localizadas en ambos párpados, de dos meses de evolución, que no se acompañan de otra sintomatología. Inicialmente fue diagnosticada de chalazión.

Al examen dermatológico se observan múltiples nódulos, no pruriginosos, de 2 - 4 mm de tamaño, que se localizan en ambos párpados superiores (Fig. 1).

Las lesiones se presentan a manera de cordones móviles, indoloros, que no interfieren con el cierre del párpado.



**Fig. 1** - Imagen que muestra los nódulos en ambos párpados superiores.

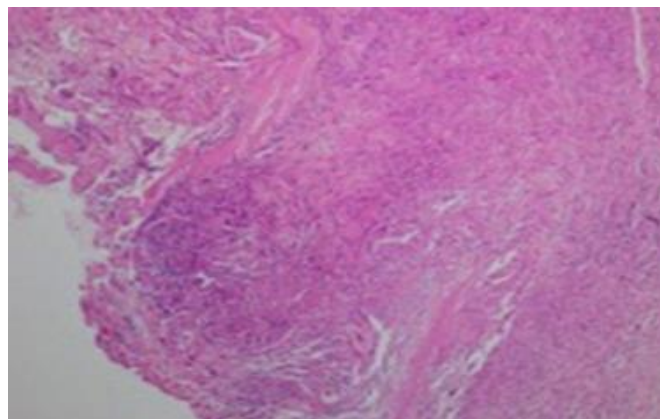
El resto del examen físico fue negativo.

Es valorada por el servicio de Dermatología del Hospital Pediátrico Borrás–Marfán y se sospecha presencia de xantomas (xantelasmas) y/o tumoraciones benignas de las glándulas del párpado, por lo cual se indican estudios complementarios y biopsia de una lesión del párpado para realizar correlación clínico – histopatológica.

Fue valorada también por el servicio de Oftalmología del hospital. La agudeza visual no estaba afectada. El resto de la exploración ocular fue normal.

La analítica realizada que incluyó colesterol y glucemia, no mostró ninguna alteración.

El resultado histopatológico describió la presencia de un infiltrado inflamatorio compuesto por empalizadas de histiocitos y linfocitos que rodeaban un área de colágena degenerada, compatible con granuloma anular (Fig. 2).



**Fig. 2** - (Hematoxilina-eosina) Preparación histológica que muestra granulomas en empalizada rodeados de un infiltrado inflamatorio.

Con este diagnóstico se indicó un tratamiento tópico con triamcinolona pomada, durante 5 noches seguidas, y a continuación durante 5 noches alternas, hasta completar 10 aplicaciones en capa fina.

## Comentarios

El granuloma anular fue descrito por primera vez por *Fond*, en 1895. Este define, basándose en datos clínicos e histológicos, 4 variantes: localizado, generalizado, perforante y subcutáneo. Se estima la incidencia de granuloma anular en las consultas de Dermatología entre el 0,1 y 0,4 %, donde la prevalencia es mayor en mujeres (2:1), aunque esto varía según el subtipo. Aunque se han descrito casos a cualquier edad (entre 1 - 76 años), su incidencia es mayor en las 3 primeras décadas de la vida. La forma subcutánea es el subtipo más frecuente en la infancia y la generalizada en la edad adulta, la perforante es muy rara a cualquier edad.<sup>(1,2,3)</sup>

Su etiología es desconocida, aunque se cree que representa una forma de reacción frente a una gran diversidad de estímulos inflamatorios. Se ha buscado una posible etiología infecciosa, y así se las ha asociado con picaduras de insectos, infección herpética previa, o con la vacuna de la tuberculosis.<sup>(2,4)</sup>

En los pacientes que presentan granuloma anular se ha encontrado una cierta predisposición genética, así como una mayor incidencia de diabetes. En los niños se asocia a un traumatismo previo.<sup>(1)</sup>

Las áreas más frecuentemente afectadas, según la superficie de extensión de las extremidades son, dorso de los dedos y palmas de las manos (90 %), tronco (5 %), y en el 5 % restante pueden afectarse otras áreas entre las que se incluye la región periocular.<sup>(1)</sup> En la literatura se han descrito 44 casos de granuloma anular en la región orbitaria.<sup>(2,3,4)</sup> *Cronquist* y otros,<sup>(3)</sup> presentaron el caso de un niño de 8 años con una afectación del párpado superior semejante a la del caso que aquí se presenta, a diferencia del caso de un niño de 6 años descrito por *Sandwich* y otros, que tenía una lesión palpebral única.<sup>(2)</sup>

Desde el punto de vista clínico debe realizarse un diagnóstico diferencial con otras lesiones típicamente anulares: xantomas, eritema anular, dermatofitosis y liquen plano anular. En el área periocular se debe pensar en neurofibromatosis, pilomatrixomas y quiste de inclusión epidérmico.<sup>(1)</sup>

Se distinguen tres patrones histológicos del granuloma anular: Clásico, intersticial, y sarcoideo. Se define el patrón clásico (presente en este caso) como un granuloma situado en la dermis, formado por empalizadas con depósitos de mucina en el centro, junto a un infiltrado linfocitario perivascular y fibras de colágena degenerada. Histológicamente debe diferenciarse de otros granulomas en empalizada, tales como los presentes en la necrobiosis lipídica, los nódulos reumatoides y el xantogranuloma necrobiótico.<sup>(1)</sup>

El tratamiento es controvertido. Si bien se sabe que tiende a la resolución espontánea en el 80 % de los casos a los dos años, la mayoría de los clínicos lo tratan con corticoides tópicos o intralesionales.<sup>(1)</sup> Cronquist y otros,<sup>(3)</sup> han descrito buenos resultados tras la utilización de corticoides orales. Otros tratamientos propuestos son: retinoides, antipalúdicos, vitaminas, dapsona y colchicina.<sup>(1,5)</sup> Existen algunos estudios en los que se demuestra una tendencia a la resolución tras la realización de una biopsia.<sup>(1,4,6)</sup> En el presente caso, debido al potencial riesgo de que los nódulos en párpado superior pudiesen causar una presión corneal e inducir un astigmatismo, se trataron las lesiones con corticoides tópicos, con lo cual se consiguió una reducción lenta y progresiva de las mismas hasta su resolución casi completa.

Si bien el granuloma anular es una causa infrecuente de afectación palpebral, se deberá tener en cuenta en casos de nódulos o pápulas localizados a ese nivel, especialmente en niños. Su clínica poco específica lleva a menudo a la necesidad de recurrir al estudio histopatológico para su diagnóstico.

## Referencias bibliográficas

1. Arenas R. Atlas, diagnóstico y tratamiento. 5 ed. México: McGraw-Hill; 2013.
2. Sandwich JT, Davis LS. Granuloma annulare of the eyelid: a case report and review of the literature. *Pediatr Dermatol.* 1999;16:373-6.
3. Cronquist SD, Stashower ME, Benson PM. Deep dermal granuloma annulare presenting as an eyelid tumor in a child, with review of pediatric eyelid lesions. *Pediatr Dermatol.* 1999;16:377-80.
4. Wolff K, Goldsmith LA, Katz SI. Fitzpatrick. Dermatología en Medicina General. 8 ed. Buenos Aires: Editorial Médica Panamericana S.A; 2013.
5. Rosti G, Demergasso M, Fernández MJ. Granuloma Anular Generalizado. Reporte de un caso clínico en respuesta a la Dapsona. *Arch. Argent. Dermatol.* 2013;63:103-7.

6. Aranibar L, Giesen L, Carreño L, Sazunić I. Granuloma anular. Rev Chilena Dermatol. 2011;27(3):346-53.

### **Conflicto de intereses**

Los autores declaran que no existe conflicto de intereses con la elaboración de este documento.

### **Contribución de los autores**

María del Carmen Seijas Sende (seguimiento de la paciente desde la primera consulta, confección del artículo y revisión final del mismo)

Daisy Flores Pérez (seguimiento de la paciente, organización de la información y revisión final del artículo)

Geleny Alonso Sánchez (confección de la historia clínica, realización de la biopsia de piel)

Laura Matilde Pulido Bulla (realización de la biopsia de piel, búsqueda bibliográfica para la confección del artículo)

Ernesto Arteaga Hernández (realización del estudio histopatológico).

Miguel Marín Díaz (búsqueda bibliográfica para la confección del artículo).