

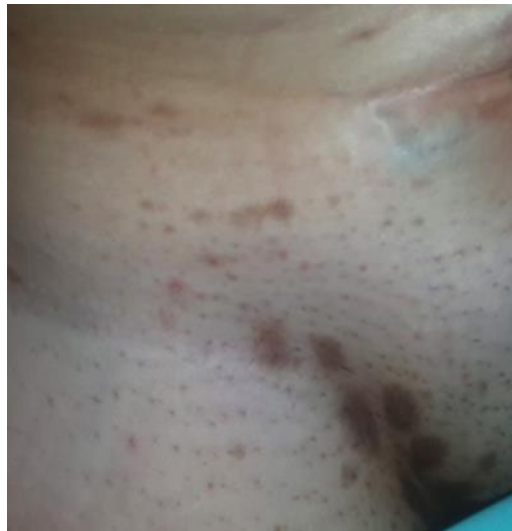¿Cuál es su diagnóstico?

## Máculas hipercrómicas en los pliegues Hyperchromic Macules in the Body's Folds

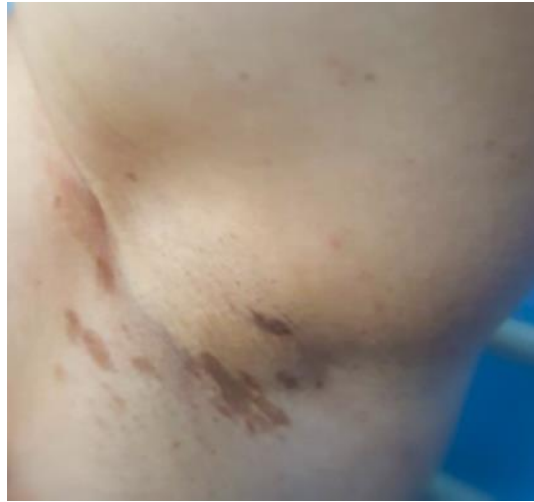### Caso clínico

Paciente femenina de 48 años de edad, sin antecedentes patológicos personales, fototipo cutáneo III. Acude a consulta por presentar lesiones en piel de 2 meses de evolución, consistentes en manchas color café con leche localizadas en axilas e ingles, para lo cual no ha llevado ningún tratamiento.

Al examen físico dermatológico se evidencian máculas color café, de tamaño y forma variables, localizadas en áreas intertriginosas como las axilas y la región inguinal, bilaterales, que se acompañan de prurito (Fig. 1 y 2).



**Fig. 1** - Máculas color café de tamaño variable, localizadas en pliegue inguinal.

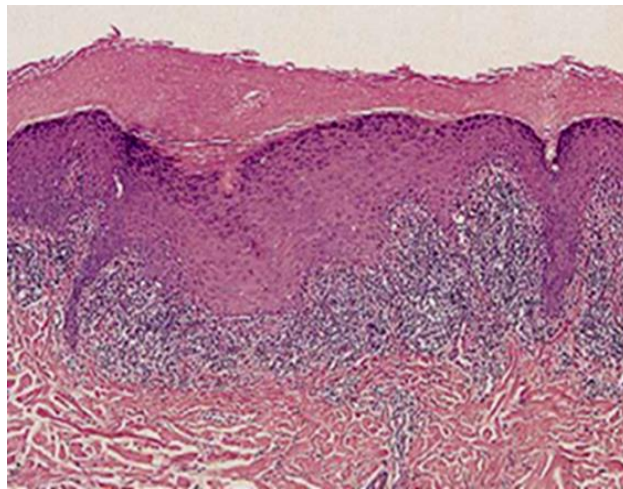


**Fig. 2** - Máculas color café, de bordes bien definidos, localizadas en las axilas.

Como dato relevante la paciente usaba múltiples prendas de bisutería.

Se indicaron estudios de laboratorio los cuales reportaron química sanguínea dentro de parámetros normales, VDRL no reactiva, y antígenos para Hepatitis B y C negativos.

Se realiza biopsia de piel (Fig. 3).



**Fig. 3** - Imagen histológica de una de las lesiones.