

¿Cuál es su diagnóstico?

## Pápulas generalizadas de evolución crónica

Generalized papules of chronic evolution

### Caso clínico

Paciente femenina de 38 años de edad, color de piel blanca, sin antecedentes patológicos personales, que presenta lesiones en piel de más de 15 años de evolución. Son numerosas, y ocasionalmente dolorosas ante estímulos como el frío y los traumatismos leves. Ha asistido a consultas dermatológicas desde el inicio de su cuadro, sin tener un diagnóstico de certeza. Refiere que hace 5 años le realizaron biopsia de una de las lesiones que sugería estudio para neurofibromatosis, pero la paciente no continuó el estudio.

Ha llevado múltiples tratamientos, con esteroides orales y tópicos, sin mejoría del cuadro.

Al examen físico dermatológico: Se observan múltiples lesiones de aspecto papuloso, de 0,3 mm hasta 0,7 mm de diámetro, del color de la piel y otras, marrón oscuro (Fig. 1).

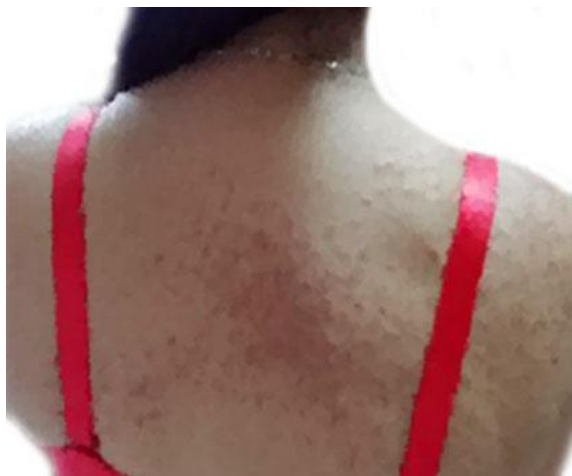

Fig. 1 - Lesiones papulosas, múltiples, pequeñas, del color de la piel y otras, marrón oscuro.

Algunas se agrupan siguiendo una disposición lineal, unilateral, en hemicuerpo derecho (Fig. 2).

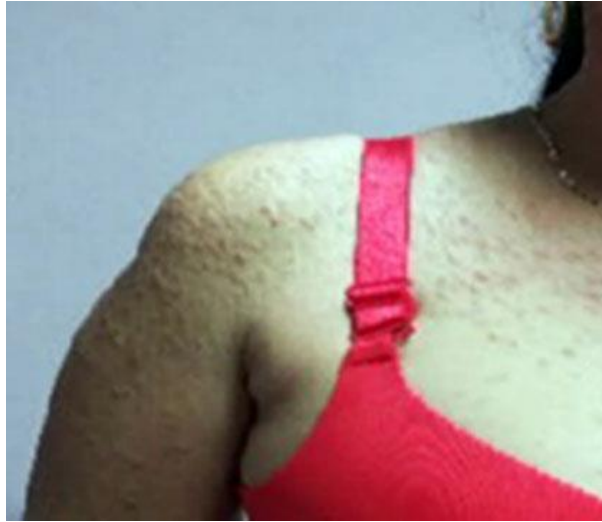

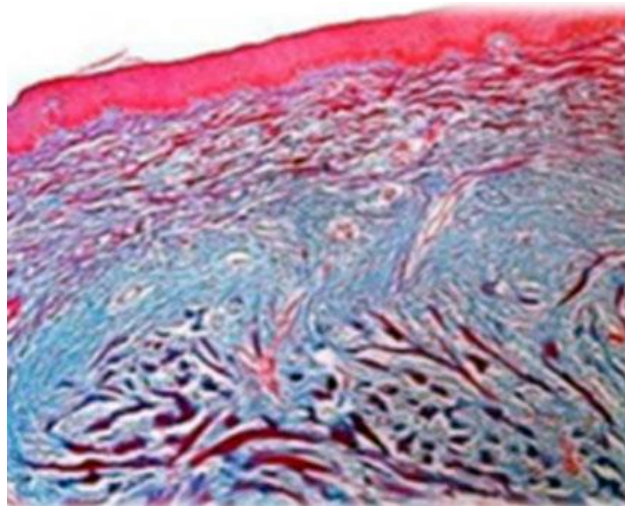
Fig. 2 - Lesiones papulosas agrupadas con disposición lineal.

Las lesiones se localizan en cara, cuello, tronco, y extremidades superiores. Resto del examen físico negativo.

Se realizaron los siguientes exámenes complementarios:

- Hemoquímica sanguínea sin alteraciones.
- VDRL: No reactiva.
- HIV: Negativo.
- TAC de cráneo: sin alteración.
- Valoración por oftalmología que descarta nódulos de Lisch.

Se procedió a tomar muestra de piel para estudio histopatológico. Biopsia de piel (Fig. 3).



**Fig. 3** - Imagen histológica de una de las lesiones.