

¿Cuál es su diagnóstico?

## Posibles diagnósticos de la úlcera en miembro inferior

Ulcer in Lower Limb, Possible Diagnoses

Maryla González Gorrín<sup>1\*</sup> <https://orcid.org/0000-0001-7034-5264>

<sup>1</sup>Hospital Pediátrico Docente San Miguel del Padrón. La Habana, Cuba.

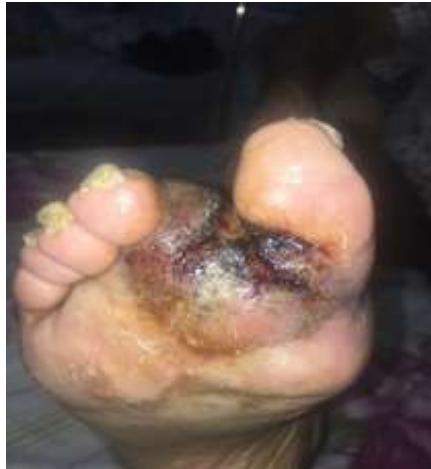\*Autor para la correspondencia: [maryla@infomed.sld.cu](mailto:maryla@infomed.sld.cu)

### Caso clínico

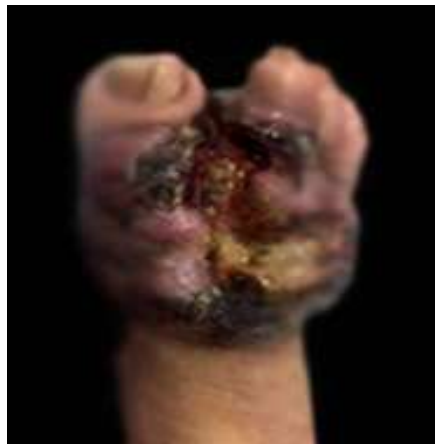Paciente masculino, de 77 años de edad, color de piel blanca, con antecedentes de salud, que sufre un trauma casi imperceptible en dorso de pie derecho, y al pasar los días la lesión fue creciendo hasta convertirse en una úlcera. Por este motivo acude al servicio de Angiología, donde recibe varias curas locales, le indican tratamiento con antibióticos orales, sin mejoría del cuadro. Luego de un mes se interconsulta el caso con la especialidad de Dermatología, donde se decide indicar biopsia de piel.

Síntoma referido: dolor.

Al examen físico dermatológico se observa una lesión ulcerada, localizada en el dorso del pie derecho, que ocupa hasta región plantar de primer espacio interdigital de dicho pie, bordes bien definidos, infiltrados, violáceos, cubiertos en parte por una costra necrótica; presenta, además, centro ulcerado, con exudado purulento (figs. 1 y 2). La lesión dificulta la movilidad del miembro.



**Fig. 1** – Lesión ulcerada, de bordes bien definidos, localizada en pie derecho.

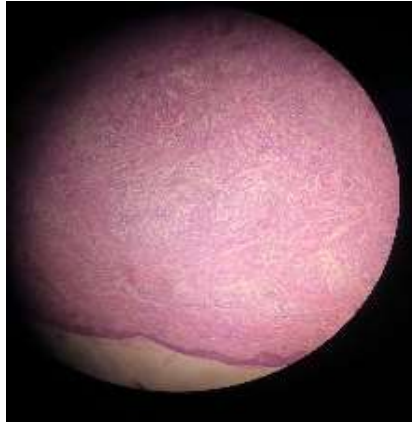


**Fig. 2** - Bordes infiltrados, cubiertos en parte por costra necrótica, con centro ulcerado, y presencia de exudado purulento.

Complementarios realizados:

- Hemograma y química sanguínea dentro de parámetros normales.
- Exudado bacteriológico de la lesión: estafilococo *aureus*
- Rayos x del pie: lesiones osteolíticas en la falange del 2do dedo.

Se realiza biopsia de piel (fig. 3).



**Fig. 3-** Imagen histológica de la lesión.

### **Conflicto de intereses**

La autora declara que no existe conflicto de intereses.