

¿Cuál es su diagnóstico?

Lesión anular queratósica en miembro inferior de paciente obesa**Keratotic anular lesión in Obese Patient's Lower Limb**Maryla González Gorrín^{1*} <https://orcid.org/0000-0001-7034-5264>¹Hospital Pediátrico Docente San Miguel del Padrón. La Habana, Cuba.*Autor para la correspondencia: maryla@infomed.sld.cu

Recibido: 28/01/2022

Aceptado: 12/02/2022

Caso clínico

Paciente femenina de 23 años de edad, de procedencia urbana, estudiante universitaria, con antecedentes patológicos personales (APP) de obesidad. Acude a consulta por presentar lesiones en piel de larga evolución, de más de 10 años, localizadas en miembro inferior izquierdo, y en la cara interna del muslo. No refiere síntomas acompañantes.

Al interrogar a la paciente, refiere que su padre presenta lesiones similares, pero hasta el momento sin diagnóstico, pues se niega a realizarse estudios.

Examen físico dermatológico:

La paciente con fototipo II presenta lesión en miembro inferior izquierdo, en forma de una placa anular queratósica e hiperpigmentada de color rojizo, con bordes elevados y centro atrófico, de tamaño variable entre 4 y 6 cm, localizada en la cara interna de muslo izquierdo (fig. 1).

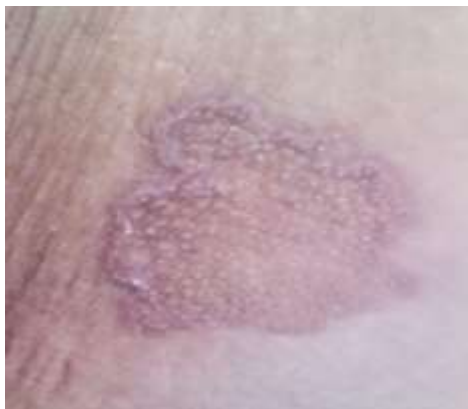

Fig. 1 - Placa anular queratósica e hiperpigmentada de color rojizo, con bordes elevados y centro atrófico.

Mucosas y anejos: sin alteraciones.

Exámenes complementarios realizados: hemograma y química sanguínea dentro de límites normales, VDRL no reactiva, HIV no reactivo.

Examen histológico: se realiza biopsia incisional (figs. 2 y 3).

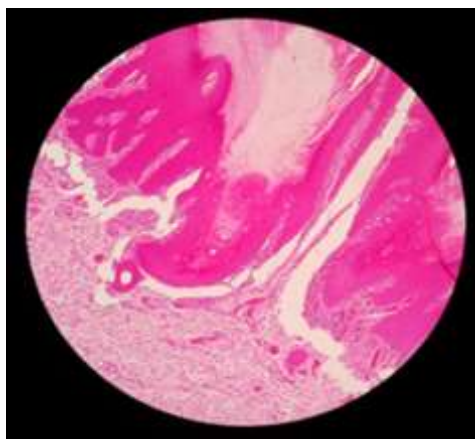


Fig. 2 – Imagen histológica de la lesión.

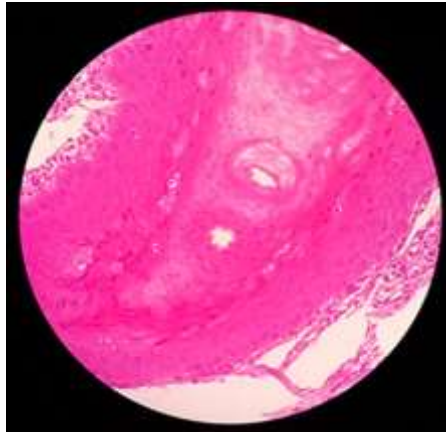


Fig. 3 – Otro corte histológico de la lesión.

Conflicto de intereses

La autora declara que no existe conflicto de intereses.