

Tiña *pedis* ampollar

Bullous Tinea Pedis

Liana López Luis^{1*} <https://orcid.org/0000-0002-7267-2960>

Zabyly Hernández Blanco¹ <https://orcid.org/0009-0003-9849-0908>

Yudeikis Campos Fonseca¹ <https://orcid.org/0000-0002-1094-3753>

Aneisy Valdés Romagosa² <https://orcid.org/0009-0001-9158-5379>

¹Hospital Universitario Clínico Quirúrgico Miguel Enríquez. La Habana, Cuba.

²Hospital Pediátrico Docente William Soler. La Habana, Cuba.

*Autor para la correspondencia: lianall@infomed.sld.cu

RESUMEN

Las infecciones de la piel causadas por hongos afectan a millones de personas en todo el mundo, la *tinea pedis* es la más común de estas infecciones en nuestra sociedad llegando a afectar a un 79 % de la población. La tiña ampollosa o bullosa es una variante clínica inusual de las infecciones por hongos dermatofitos. Se presenta un caso de *tinea pedis* ampollar en una paciente de 47 años de edad, que llevaba varios meses aplicándose múltiples tratamientos sin obtener mejoría del cuadro clínico. Se realizó examen micológico directo que corroboró diagnóstico. Fue indicado tratamiento con antimicóticos tópicos, y se logró la remisión total de la lesión. Es aconsejable en presencia de lesiones vesiculobullosas, especialmente si son unilaterales, realizar estudios microbiológicos de rutina, ya que pueden ayudar al médico a realizar un diagnóstico adecuado y evitar tratamientos erróneos.

Palabras clave: tiña pedis ampollar; dermatofitos; antimicóticos tópicos.

ABSTRACT

Skin infections caused by fungi affect millions of people worldwide, with tinea pedis being the most common of these infections in our society, affecting 79 % of the population. Tinea bullosa is a rare clinical variant of dermatophyte fungal infections. A case is presented of bullous tinea pedis in a 47-year-old female patient who had been undergoing multiple treatments for several months without improvement of her clinical picture. Direct mycological examination was performed, which corroborated the diagnosis. Treatment with topical antifungal agents was indicated, and total remission of the lesion was achieved. It is advisable, in the presence of vesiculobullous lesions, especially if they are unilateral, to perform routine microbiological studies, since they can help the physician make an adequate diagnosis and avoid erroneous treatments.

Keywords: bullous tinea pedis; dermatophytes; topical antifungals.

Recibido: 22/01/2023

Aceptado: 28/02/2023

Introducción

La *tinea pedis*, tiña del pie o pie de atleta, es la más común de las dermatofitosis, pues se cumple un mayor número de factores predisponentes o requisitos que favorecen su aparición respecto a otras zonas del cuerpo.⁽¹⁾ La tiña ampollosa o bullosa es una variante clínica inusual de las infecciones por hongos dermatofitos. Esta forma clínica suele localizarse en los pies de los pacientes.⁽²⁾

La causa de la *tinea pedis* vesicoampollar es la infección por dermatofitos *Trichophyton mentagrophytes*, grupo de hongos multicelulares que afectan a las estructuras queratinizadas como el pelo, la piel o las uñas. Suelen ser de estructura filamentosa o micelar, con una red de hifas.⁽³⁾

Se manifiesta por maceración, grietas y fisuras interdigitales, o con descamación y exudado; en mayor o menor grado, hiperqueratosis, vesículas, ampollas o ulceraciones y costras melicéricas.^(4,5,6) La evolución es crónica acompañada de

prurito y olor fétido, se exagera en épocas calurosas y remite en temporadas frías.^(7,8)

El riesgo de padecer la enfermedad aumenta con la edad, predomina entre los 20 y los 40 años. Afecta a ambos sexos, pero más frecuentemente a los hombres. En las regiones de clima cálido y húmedo se observa mayor incidencia, y no hay predilección por ningún grupo racial.⁽⁹⁾

Para conseguir un diagnóstico definitivo en una infección por dermatofitos hay que efectuar una buena anamnesis, una exploración física exhaustiva y realizar una prueba complementaria como el examen en directo por microscopio óptico o, un cultivo.⁽⁹⁾

El tratamiento antifúngico se puede realizar tanto por vía oral como por vía tópica. La mayoría de los casos resuelven solo con este último.⁽⁹⁾

Caso clínico

Se presentó paciente femenina de 47 años de edad, con antecedentes de salud. Hacía más o menos seis meses presentó una lesión localizada en el arco plantar izquierdo, que comenzó con prurito y enrojecimiento del área, y luego le apareció una ampolla grande que mejoró con fomentos, pero sin resolución del cuadro. Luego de esto a la paciente le indicaron diversos tratamientos con antibióticos orales, cremas antibióticas, esteroides, sin mejoría de la lesión. Por todo lo anterior acudió a nuestro servicio de dermatología. Negó otro síntoma asociado además del prurito. Se realizó examen dermatológico y se indicaron complementarios para mejor estudio y tratamiento.

Al examen dermatológico se observó una mácula eritematoviolácea de bordes irregulares y difusos en el arco plantar del pie izquierdo con presencia de una ampolla central de aproximadamente 4 cm de diámetro, de contenido seroso (fig. 1).

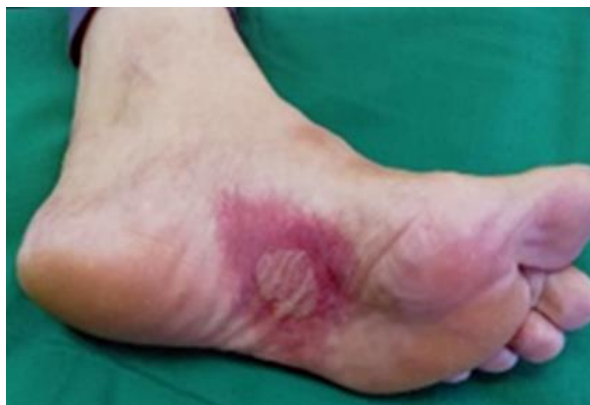

Fig. 1 - Mácula eritematoviolácea de bordes irregulares y difusos en arco plantar del pie izquierdo con presencia de una ampolla central.

En región dorsolateral del mismo pie se observa mácula eritematosa de bordes difusos de más o menos 3 cm de diámetro. Ambas lesiones se acompañan de prurito.

Resto del examen físico negativo.

Se plantea diagnóstico de *tinea pedis* ampollar por lo que se indica estudio micológico directo con KOH 40 % donde se observan hifas tabicadas que sugieren infección por hongos dermatofitos (fig. 2).




Fig. 2 - Presencia de hifas tabicadas en el examen directo con KOH en el 40 %.

Se confirma el diagnóstico. Se indican medidas generales y tratamiento tópico con fomentos de suero fisiológico 3 veces al día durante 15 min en el área de la ampolla, y ketoconazol (crema 2 %) una capa fina de la periferia al centro de la lesión 2 veces al día por 6 semanas una vez estuvieron secas las lesiones. Para el prurito se indicó tratamiento

sistémico con dexclorfeniramina (tab 2 mg) una tableta cada 12 h, con resolución total de las lesiones luego del mes de tratamiento (fig. 3).

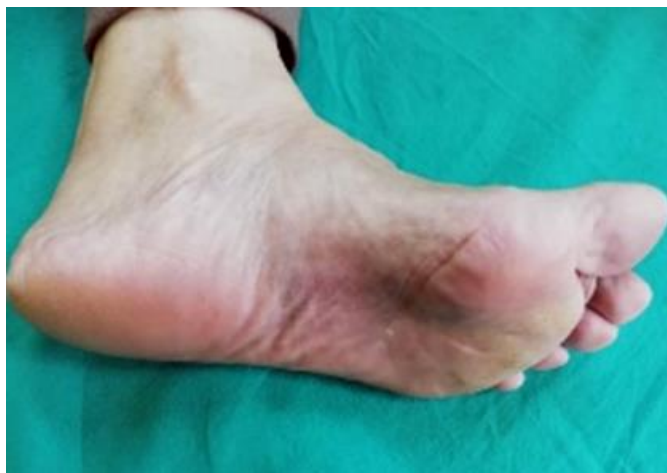

Fig. 3 - Mácula residual al mes tratamiento.

Comentarios

La dermatofitosis (tiña, tinea), es una infección superficial de la piel ocasionada por hongos queratinofílicos que afectan estructuras que contienen queratina: piel, pelo y uñas.⁽¹⁰⁾ Los dermatofitos son conocidos desde la antigüedad. Los griegos las denominaron “herpes” por la forma circular, los romanos crearon el término de *tinea*, que significa “apolillado”. En 1910 Sabouraud publica su libro *les Teignes*, considerado un clásico en la literatura médica, que incluía un sistema de clasificación que reconocía los tres géneros de dermatofitos: *Trichophyton*, *Microsporum* y *Epidermophyton*.⁽¹⁰⁾

El término tiña o *tinea* se debe utilizar únicamente para referirse a las dermatofitosis y debe ir seguido de la zona afectada, por ejemplo: Tiña del pie o tiña corporal.⁽¹¹⁾

Las tiñas son las micosis superficiales más comunes en todo el mundo.^(4,12) Su alta prevalencia se estima en aproximadamente 10 %, y es una de las diez principales causas de consultas dermatológicas.^(12,13)

La *tinea pedis* es la dermatofitosis más frecuente a nivel mundial, afecta a un 79 % de la población en algún momento de la vida.⁽⁹⁾ El riesgo de padecer esta enfermedad aumenta con la edad, el rango de edad en el que predomina la aparición de esta

patología es entre los 20 y los 40 años. Puede afectar a ambos sexos, pero afecta con más frecuencia a los hombres, sobre todo a los que utilizan calzado oclusivo más a menudo. En las regiones de clima cálido y húmedo es donde se observa una mayor incidencia pero no hay predilección por ningún grupo racial. Primavera y verano son las dos estaciones en las que aparece con mayor frecuencia.⁽⁹⁾

Entre los factores desencadenantes se encuentra la oclusión (calcetines de nailon, calzado deportivo), la hiperhidrosis, la diabetes y el uso crónico de antibióticos y corticoides tópicos o sistémicos.⁽¹³⁾

La *tinea pedis* se puede presentar en distintas formas clínicas con una sintomatología y una morfología variada en cada una de ellas. Dependiendo del agente patógeno que produce la infección, de la ubicación de la lesión y del estado de salud del huésped puede derivar en una forma clínica u otra.⁽⁹⁾

Se pueden distinguir cuatro formas clínicas: interdigital, hiperqueratósica crónica, inflamatoria o vesiculoampollar, y ulcerativa.^(1,2,13)

La *tinea* ampollar es una variante clínica inusual de las infecciones por hongos dermatofitos.⁽²⁾ Esta forma clínica suele localizarse en los pies. La patogénesis es desconocida. Se han propuesto varias hipótesis que podrían explicar la formación de vesiculoampollas en estas lesiones, como son la etiología (*tineas* inflamatorias), el trauma repetido sobre la zona o, el tratamiento previo con corticoesteroides.⁽²⁾

Se caracteriza por lesiones vesiculoampollares en la mayoría de casos unilateral, y suele aparecer en la zona del arco interno del pie, superficie lateral del pie y pulpejos de los dedos. Cursa con placas rojas que producen prurito o sensación de quemazón y con vesículas o ampollas que no sobrepasan el nivel epidérmico, cuyo contenido es un líquido claro y seroso que con el tiempo se vuelve purulento pasando del color blanquecino al marrónáceo. Cuando las vesículas se secan se forman costras adherentes que, en el caso de romperse, aparecen erosiones húmedas con borde anular. Después, se forman lesiones intertriginosas y la inflamación y la sobreinfección pueden ser tan intensas que dificulten la marcha y provoquen dolor.

En esta forma de tiña pueden aparecer lesiones que no son causadas directamente por el hongo, sino que están provocadas por una reacción inflamatoria a distancia o reacción “ide”. Estas reacciones inflamatorias se producen por una reacción de hipersensibilidad al hongo.⁽⁹⁾

Dentro de los diagnósticos diferenciales se citan: piodermitis bacteriana, eccema dishidrótico, psoriasis pustulosa, dermatitis alérgica de contacto y el impétigo ampolloso.⁽⁹⁾

El diagnóstico se establece principalmente por las manifestaciones clínicas y por la distribución característica de las lesiones.^(1,2) A veces la influencia de tratamientos anteriores y la variedad clínica puede conducir a errores, por lo que es aconsejable el examen con KOH y cultivo para aislar el agente causal, y elegir una terapéutica correcta.^(2,13)

Las medidas terapéuticas deben incluir la corrección de los factores predisponentes y el uso de antimicóticos tópicos; los sistémicos deben reservarse para casos extensos o muy sintomáticos, como la variedad inflamatoria, las recidivas o la falta de respuesta al tratamiento tópico.^(1,2,13)

En el presente caso se logró una resolución completa de la lesión sin necesidad de llegar a tratamiento sistémico.

Conclusiones

Si bien la *tenia pedis* ampollar es una variante clínica poco frecuente. Es aconsejable en presencia de lesiones vesiculobullosas, especialmente si son unilaterales, realizar estudios microbiológicos de rutina, ya que pueden ayudar al médico a realizar un diagnóstico adecuado y evitar tratamientos erróneos.

Referencias bibliográficas

1. Peña A. Atlas de dermatología del pie. Madrid: Médica Panamericana; 2007.
2. Bologna J, Schaffer J, Cerroni L, editores. Dermatología. 4 ed. New York: Elsevier; 2019.
3. Zalacain A, Ogalla JM, García-Patos V. Atlas y sinopsis de enfermedades cutáneas del pie. Barcelona: Edika Med; 2008.
4. Jiménez-Olivera HD, Brisño-Gascón G, Vázquez del Mercado E, Arenas R. Tinea Pedis y otras infecciones podales: datos clínicos y microbiológicos en 140 casos.

- Dermatología Cosmética, Medica y Quirúrgica. 2017 [acceso 22/08/2022];15(3):156-61. Disponible en: <https://www.medigraphic.com>
5. Chun-Wah M, Yip J, Hing-Cheong. Treatment of interdigital-type tinea pedis with a 2-week regimen of wearing hygienic socks loaded with antifungal microcapsules: a randomized, double-blind, placebo-controlled study. *J Am Acad Dermatol.* 2013;69(3):495-6. DOI: <http://dx.doi.org/10.1016/j.jaad.2013.04.005>
 6. Flint WW, Cain JD. Nail and skin disorders on the foot. *Med Clin North Am.* 2014;98(2):213-25. DOI: <http://dx.doi.org/10.1016/j.mcna.2013.11.002>
 7. Arenas R. Dermatología. Atlas, diagnóstico y tratamiento. 6 ed. México, DF: Mc Graw Hill; 2015. p. 241-51.
 8. Aspiroz C, Toyas C, Robres P, Gilaberte Y. Interacción de pseudomonas aeruginosa y hongos dermatofitos: repercusión en el curso clínico y en el diagnóstico microbiológico de la tinea pedis. *Actas Dermosifiliogr.* 2016;107(1):78-81. DOI: <http://dx.doi.org/10.1016/j.ad.2015.03.022>
 9. Cintas Milán V. Tinea Pedis: Prevención y Tratamientos [Tesis]. Barcelona: Universidad de Barcelona; 2015. Disponible en: <https://www.diposit.ub.edu>
 10. Sánchez-Saldaña L, Matos Sánchez R, Kumakawa Sena H. Infecciones Micóticas Superficiales. *Dermatología Peruana.* 2009 [acceso 22/08/2022];19(3). Disponible en: <https://www.imbiomed.com.mx>
 11. Guarro J, Chander E, Alvarez AM, Stchigel K, Robin U. Taxonomía y biología de los hongos causantes de infección en humanos. *Enfermedades Infecciosas y Microbiología Clínica.* 2012 [acceso 12/07/2022];30(1):33-9. Disponible en: <https://www.elsevier.es>
 12. Dalmeu J, Pera M, Roé E, Puig Ll. Micosis Superficiales (I). *Farmacia profesional.* 2005 [acceso 12/07/2022];19(3):80-3. Disponible en: <https://www.dialnet.unirioja.es>
 13. Benedito Pérez de Inestrosa T, Vallecillos Pérez M, Torres Andrés B, Molina Pérez-Arardros MN. Tiña Pedis Caso clínico. *Rev Med Gen y Fam.* 2013 [acceso 12/07/2022];2(7):213. Disponible en: <https://www.semg.info>

Conflicto de intereses

Los autores declaran que no existe conflicto de intereses.