

## Papulosis linfomatoide un caso interesante

### Lymphomatoid papulosis: an interesting case

Elizabeth A. Ramírez-Wong<sup>1\*</sup>

Dianne Hernández Castellón<sup>1</sup>

Ramón González Rodríguez<sup>1</sup>

<sup>1</sup>Hospital "Manuel Fajardo Rivero". Villa Clara, Cuba.

\*Autor para la correspondencia: [elizabeth.ramirez@infomed.sld.cu](mailto:elizabeth.ramirez@infomed.sld.cu)

---

#### RESUMEN

La papulosis linfomatoide es una entidad crónica poco frecuente, caracterizada clínicamente por pápulas y nódulos, e histológicamente maligna. Se presenta el caso de una paciente de 67 años con diagnóstico de papulosis linfomatoide. Recibió tratamiento con dosis bajas de metotrexate, lo cual indujo la desaparición total de las lesiones. Se continuó atendiendo por consulta durante tres meses sin presentar recidiva. Se presenta el caso, ya que, a pesar de ser una enfermedad poco frecuente en nuestro medio, es muy importante realizar el diagnóstico positivo y temprano de la misma.

**Palabras clave:** papulosis linfomatoide; metotrexate.

## ABSTRACT

Lymphomatoid papulosis is an uncommon chronic histologically malignant condition clinically characterized by the presence of papules and nodules. A case is presented of a female 67-year-old patient diagnosed with lymphomatoid papulosis. Treatment with low-dose methotrexate led to total disappearance of the lesions. The patient continued to attend consultation for three months with no recurrence observed. The case is presented to highlight the importance of performing an early, positive diagnosis of this condition despite its low frequency in our environment.

**Keywords:** lymphomatoid papulosis; methotrexate.

---

Recibido: 02/11/2016

Aceptado: 13/11/2016

## INTRODUCCIÓN

La papulosis linfomatoide, descrita por Macaulay en 1968, es una peculiar condición de etiología desconocida, caracterizada por brotes de pápulas y nódulos que involucionan espontáneamente. Los brotes son recurrentes y su curso es usualmente crónico y asintomático.<sup>(1)</sup>

Según la Organización Mundial de la Salud (OMS), se incluye en el grupo de las enfermedades linfoproliferativas cutáneas primarias de células T CD30 positivas, junto al linfoma cutáneo anaplásico de células grandes y las lesiones borderline.<sup>(1,2)</sup>

El curso clínico suele ser prolongado (varios años) y generalmente benigno; aunque el 10-20 % progresan hacia linfomas (linfoma Hodgkin, micosis fungoide y/o linfoma anaplásico T de células grandes). Se caracteriza por la presencia de lesiones exclusivamente cutáneas (pápulas y/o nódulos) recurrentes, que suelen remitir espontáneamente en 2-6 semanas.<sup>(3,4)</sup>

Además del polimorfismo, la papulosis linfomatoide presenta otras características clínicas importantes como son la involución espontánea, la recurrencia en forma de brotes, el establecimiento de una cronicidad como sucede en la mayoría de los casos y la ausencia de linfadenopatía.<sup>(5)</sup>

El tratamiento debe ser individualizado.<sup>(4,5)</sup>

Se presentó este caso por ser una enfermedad poco frecuente en nuestro medio, pero es muy importante realizar el diagnóstico positivo y temprano de la misma para proceder con el tratamiento adecuado.

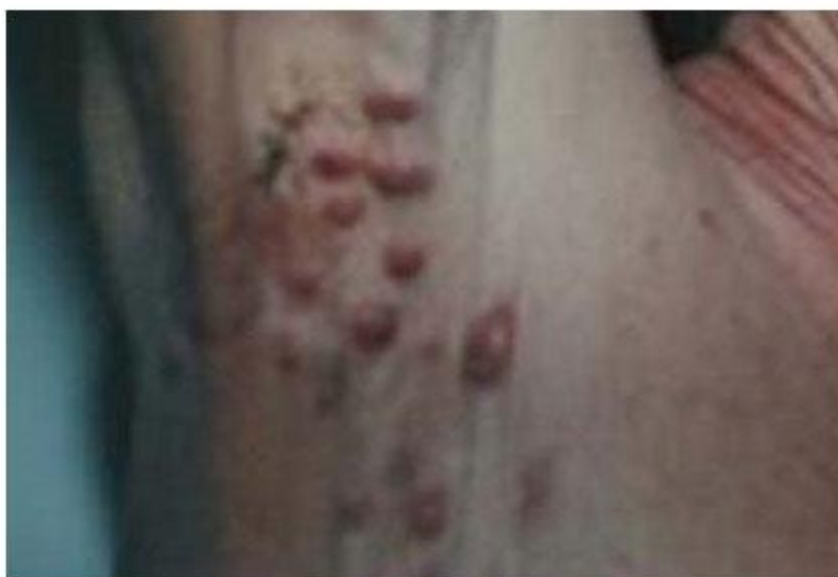## **CASO CLÍNICO**

Paciente femenina de 67 años de edad, con antecedentes patológicos personales de salud, que acude a consulta por presentar lesiones en piel de ocho meses de evolución, para las cuales había llevado múltiples tratamientos sin obtener mejoría.

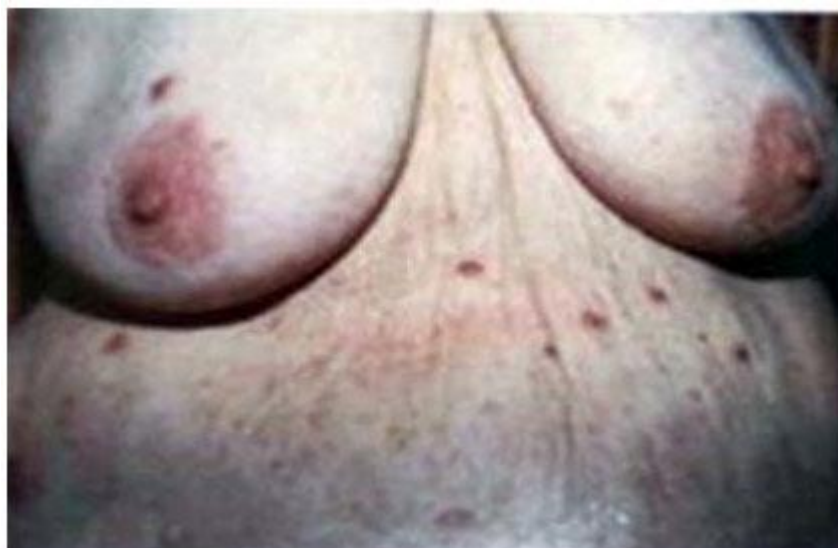### **Examen físico dermatológico**

Presencia de múltiples pápulas y nódulos eritematosos que variaban en tamaño desde 0,5 hasta 0,2 cm de diámetro, localizados en tronco y extremidades, así como en axila derecha (Figs. 1 y 2).

Algunas lesiones eran hemorrágicas y otras se encontraban en un estadio ulceronecrotico, con presencia de costras. También se observaron lesiones cicatrizales superficiales y otras más profundas de tipo varioliforme.



**Fig. 1** – Lesiones nodulares, eritematosas, localizadas en axila derecha.



**Fig. 2** – Nódulos y pápulas localizadas en tronco.

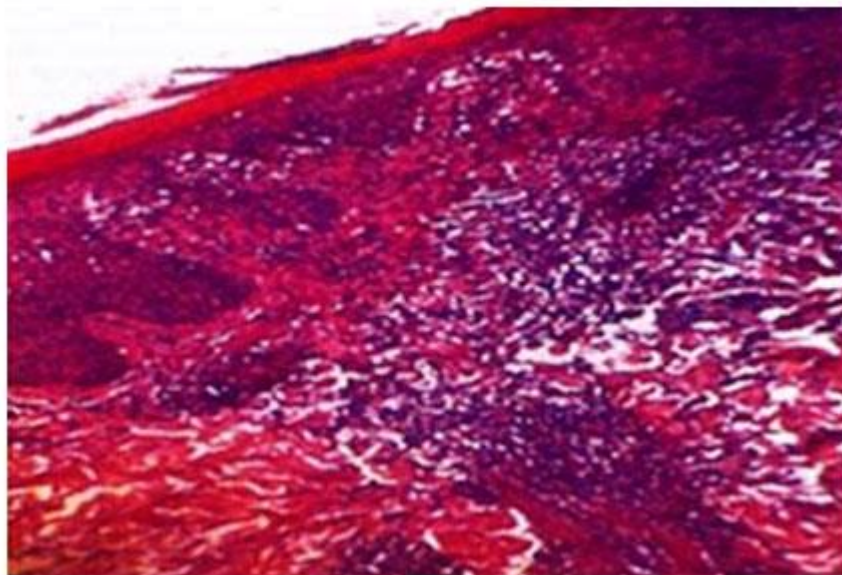
La paciente había observado que las lesiones desaparecían espontáneamente, a la vez que aparecían nuevas.

Resto del examen físico: Sin alteraciones.

No refirió síntomas subjetivos.

Exámenes complementarios: Todos los indicados fueron negativos, incluyendo Rayos X de tórax, ultrasonido torácico y abdominal, así como TAC torácica y abdominal.

Se realiza biopsia de piel, que informó denso infiltrado inflamatorio perivascular e intersticial superficial y profundo, de tipo cuña, compuesto por linfocitos, histiocitos, células plasmáticas y neutrófilos. Los linfocitos son de núcleos pleomórficos e hiper cromáticos, mostrando regular cantidad de figuras mitóticas. Hay además gran cantidad de glóbulos rojos extravasados. La epidermis se encuentra comprometida (Fig. 3).



**Fig. 3** – Dens o infiltrado inflamatorio perivascular e intersticial de linfocitos, de tipo cuña, mostrando regular cantidad de figuras mitóticas.

Se concluye el caso como una papulosis linfomatoide y se inicia tratamiento con metotrexate en dosis de 7,5 mg semanal. La paciente se siguió por consulta mensual durante los primeros tres meses, con control de complementarios. Se comprobó remisión total de las lesiones, sin reaparición de nuevos brotes en este período de tiempo.

El tratamiento fue bien tolerado y el único efecto adverso referido por la paciente fue la presencia de leves manifestaciones gastrointestinales.

Esta paciente aún se mantiene en seguimiento por consulta externa del hospital.

### Comentarios

La papulosis linfomatoide es una rara enfermedad cutánea crónica recurrente, de etiología desconocida.<sup>(1)</sup>

Se trata de un grupo de enfermedades que surgen a partir de células T CD30 positivas activadas y/o transformadas, con características clínicas e histológicas superponibles, que pueden coexistir en un mismo paciente. Es más propia de adultos y ancianos, con predominio en el sexo masculino,<sup>(2)</sup> aunque este caso se trata de una paciente femenina.

Clínicamente se observa un polimorfismo en las lesiones debido a que éstas se encuentran en diferentes estadios de evolución.<sup>(3)</sup> En un momento dado se pueden observar pápulas y nódulos de tamaño variable, generalmente menores de 2 cm pudiendo alcanzar algunas lesiones hasta 3 cm de diámetro. También pueden ser hemorrágicas, ulceronecroticas y costrosas en estadios a los que no necesariamente todas las lesiones evolucionan.<sup>(4)</sup> Las lesiones pueden ser pocas o múltiples, y se distribuyen principalmente en el tronco y raíz de los miembros. Pueden estar distribuidas al azar pero, mayormente tienden a ser simétricas.<sup>(5)</sup>

La afectación extracutánea es propia de los casos que progresan a linfomas.<sup>(5,6)</sup> La histología de estas lesiones muestra un infiltración dérmica de linfocitos T atípicos, junto a un número variable de células inflamatorias (neutrófilos, eosinófilos, macrófagos). Los linfocitos T

atípicos pueden presentar dos morfologías diferentes: células con núcleo cerebriforme (como en la micosis fungoide) y células *Reed-Stenberg-like* (como en el linfoma Hodgkin).

Se distinguen tres subtipos de papulosis linfomatoide:

- El subtipo A se caracteriza por un predominio de células *Reed-Stenberg-like* y numerosas células inflamatorias.
- El subtipo B donde se presenta un predominio de células cerebriformes. Estos dos tipos de lesiones pueden coexistir en un mismo paciente.
- El subtipo C es una lesión borderline con histología de un linfoma, pero con un comportamiento clínico propio de una papulosis linfomatoide. Las células T atípicas expresan CD4 y CD30 positivas, siendo CD2, CD5, CD8 y proteína ALK-1 negativos. En el 50 % de los casos existe reordenamiento de los genes de TCR (más propio de las lesiones B), siendo la translocación negativa, por lo que nos vimos motivados a la presentación de este caso.<sup>(6,7)</sup>

El tratamiento de la papulosis linfomatoide debe ser individualizado. Va desde la simple observación al uso de drogas cuando éstas se requieran. Puede usarse metotrexato a dosis bajas, administrado semanalmente. El metotrexato ha sido reportado como muy efectivo aún en casos muy severos, siendo muy bien tolerado. La fotoquimioterapia (PUVA) y la mecloretamina tópica usadas solas o combinadas, son alternativas razonables a bajas dosis. El interferón y retinoides, igualmente, pueden ser útiles.<sup>(5)</sup>

## REFERENCIAS BIBLIOGRÁFICAS

1. Calzado Villarreal L, Polo Rodríguez I, Ortíz Romero PL. Síndrome linfoproliferativo CD30 cutáneo primario. *Actas Dermosifiliogr.* 2015;101:119-28.
2. Bennek MW, Geelen F, Voorst Vader P, Heule F, Geerts ML, Van Vloten WA. Primary and secondary cutaneous CD30 + lymphoproliferative disorders: a report from the Dutch Cutaneous Lymphoma Group on the long-term follow-up data of 219 patients and guidelines for diagnosis and treatment. *Blood.* 2014;95:3653-61.

3. El-Shabrawi-Caelen L, Helmut K, Cerroni L. Lymphomatoid papulosis: reappraisal of clinicopathologic presentation and classification into subtypes A, B and C. Arch Dermatol [en línea]. 2014 [citado 12/07/2016];140(4):441-47. Disponible en: <http://dx.doi.org/10.1001/archderm.140.4.441>
4. Martorell Calatayud A, Hernández Martín I, Colmenero S, Vañó Galván C, López Obregón A. Lymphomatoid papulosis in children: report of 9 cases and review of the literature. Actas Dermosifiliogr. 2010;101(2):693-701.
5. Kunishige JH, Mc Donald H, Alvarez G, Johnson M, Prieto V, Duvic M. Lymphomatoid papulosis and associated lymphomas: a retrospective case series of 84 patients. Clin Exp Dermatol. 2009;34(3):576-81.
6. Chott A, Vonderheid EC, Olbritch S, Miao NN, Balk SP, Kadin ME. The same dominant T-cell clone is present in multiple regressing skin lesions and associated T-cell lymphomas of patients with lymphomatoid Papulosis. J Invest Dermatol. 1996;10(6):696-700.
7. Chalid A, Wolfram S. Cutaneous Lymphoma. En: Klaus W, Lowell A, Goldsmith S, editores. Fitzpatrick's Dermatology in General Medicine. 7th ed. New York: Mc Graw-Hill; 2008; p. 1385-1400.

### **Conflicto de intereses**

Los autores declaran que no existe conflicto de ningún tipo con la elaboración de este documento.